CNR´2010

RM de Massas Renais: Difusão na Caracterização das Lesões

13 Maio 2010

Lara Rodrigues

Patrão, Ricardo; Marques, Cristina; Semedo, Luís; Carvalheiro, Vitor; Caseiro Alves, Filipe

Clínica Universitária de Imagiologia, HUC

Dir.: Prof. Dr. Filipe Caseiro Alves

RM MASSAS RENAIS

- Objectivos:
  - Analisar os resultados do estudo ponderado em difusão de diversas lesões renais
  - Avaliar o seu contributo para a caracterização tecidual

RM MASSAS RENAIS

Material e Métodos:

- Dois observadores
- Série de 15 doentes (RM para estudo de uma massa renal)
- Setembro 2009 - Maio 2010, H.U.C.
- ADC (*Apparent diffusion coeficient*) médio de cada lesão
- Referências: resultado anatomo-patológico e seguimento imagiológico

RM MASSAS RENAIS

- Difusão
  - Informação qualitativa e quantitativa
  - Diferenciar processos benignos / malignos
  - Detecção e caracterização de neoplasias
  - Avaliação de recidiva tumoral

RM MASSAS RENAIS

Princípios básicos

- Detecta alterações dos movimentos aleatórios (Brownianos) das moléculas H_2O nos tecidos

- Aplicação de um par de gradientes simétricos, mas com polaridades opostas

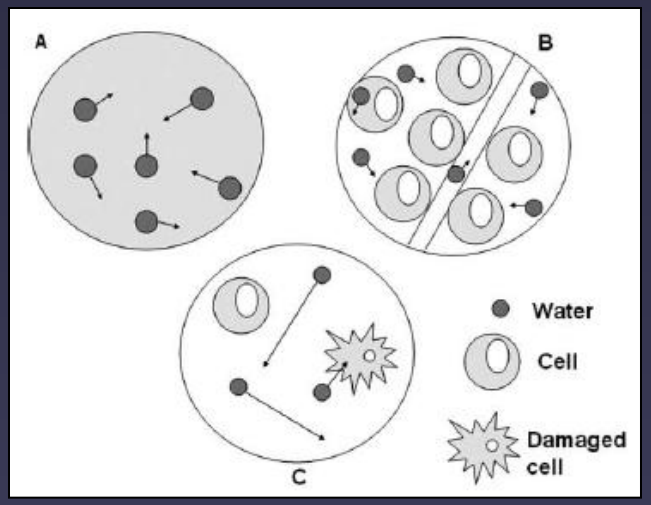

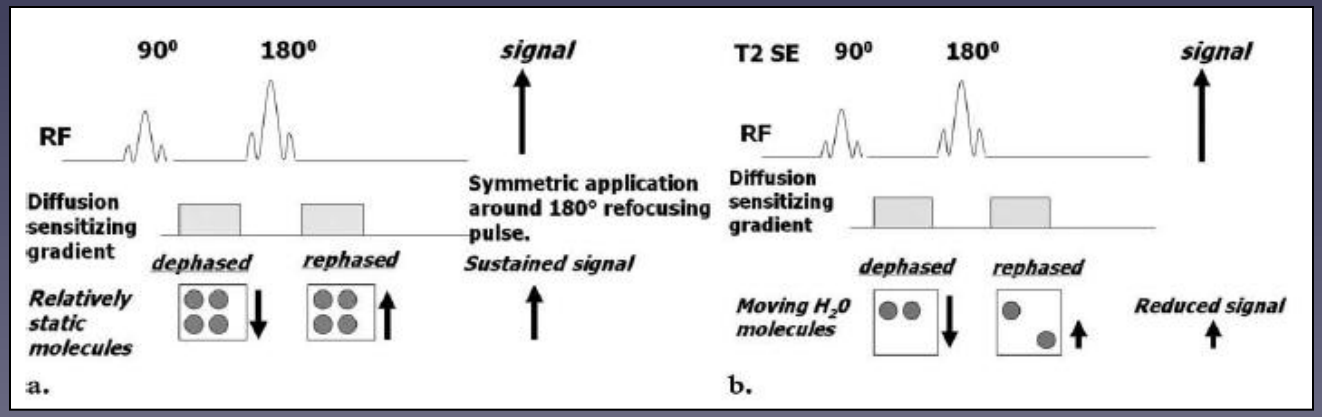

RM MASSAS RENAIS

- Princípios básicos
  - Moléculas estáticas: reposicionamento em fase, com preservação do sinal
  - Moléculas H_2O livres: deixam de estar em fase entre a aplicação do 1º e do 2º gradiente, com perda do sinal

A perda de sinal é proporcional ao grau de movimentos das moléculas H_2O

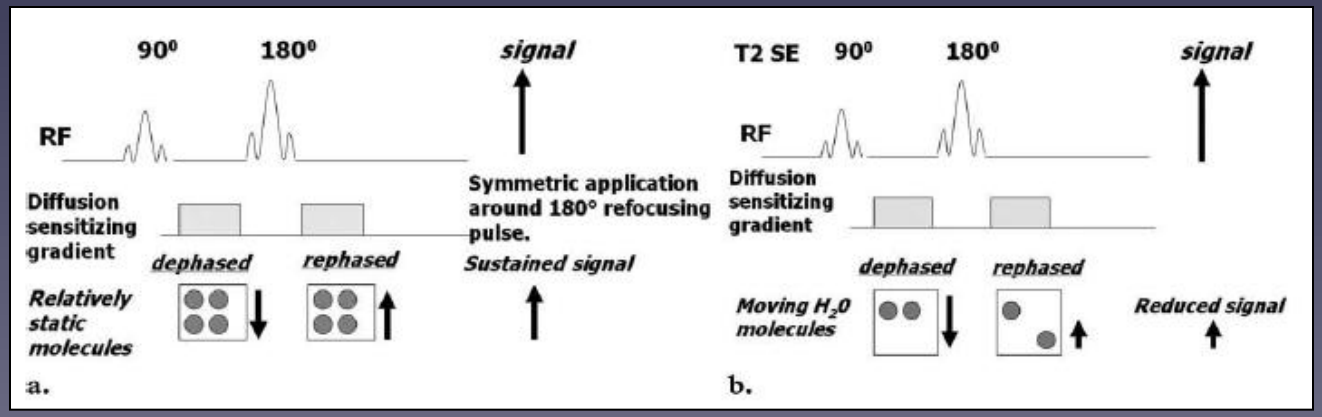

ADC - Coeficiente de Difusão Aparente

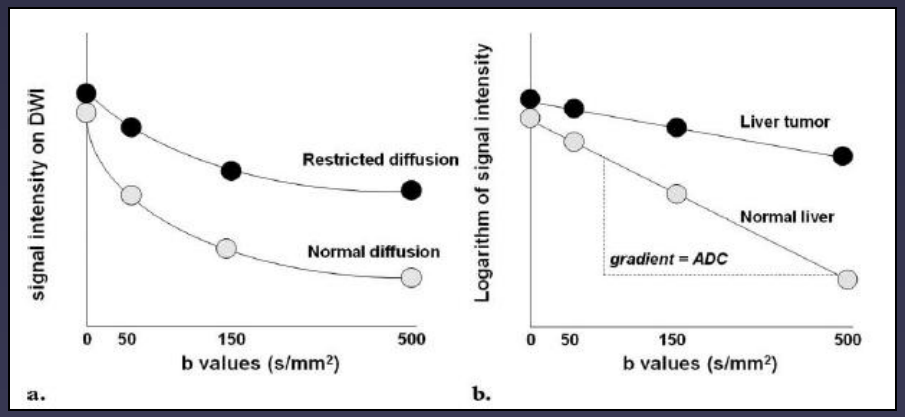

- mm^2/s
- Áreas com restrição da difusão (tecido densamente celular):
  - hipersinal nas imagens de difusão →
  - baixo valor ADC →
- Áreas com T2 elevado (edema ou líquido):
  - hipersinal nas imagens de difusão →
  - elevado valor ADC →

RM Massas Renais - Protocolo

	Sequência	Plano	TR (mseg)	TE (mseg)	Espessura Corte (mm)
HASTE	T2	Coronal	1000	78	5
Fase / Oposição fase	T1-GRE *GRAPPA*	Axial	100	2.27 e 5.19	8
Fat-Saturated	T2-FSE	Axial	1500	93	8
Difusão (valores b: 50, 700)	*FS Single-shot Echoplanar*	Axial	1300	70	8
Pré/Pós Gd 3D	T1-GRE	Axial	4.88	2.38	3

Fases cortico-medular / nefrográfica / excretora

RM MASSAS RENAIS

Material e Métodos

- Mapas ADC de cada lesão
- Lesões homogéneas: ROI (*region of interest*) central, o maior possível
- Lesões heterogéneas: ROI central ou excêntrica de modo a abranger as áreas de ADC mais baixo
- Tamanho médio ROI: 12.51 ± 11.97 cm^2 (0.25 – 42.25)

- ADC médio de zonas sólidas e quísticas de Carcinomas Células Renais (CCRs) necróticos
- Tamanho médio ROI: 1.23 ± 1.18 cm^2 (0.28 – 3.44) e 1,45 ± 1.02 cm^2 (0.25 – 3.03)

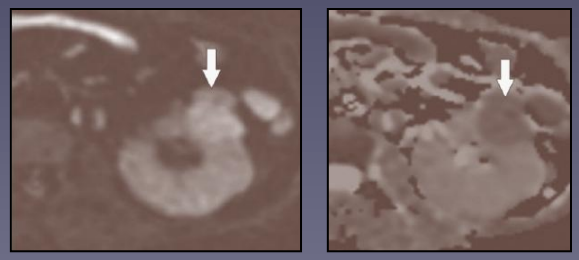

RM MASSAS RENAIS

- Resultados
  - Total de 15 doentes
  - Total de 20 lesões, 13 benignas e 7 malignas
  - Tamanho médio lesões (plano axial): 4.89 ± 3.10 cm (1.30 – 11.77)
  - 7 lesões foram confirmadas histo-patologicamente → 7 CCRs, 4 células claras e 3 papilares
  - 4 dos 7 CCRs eram predominantemente quísticos ou necróticos

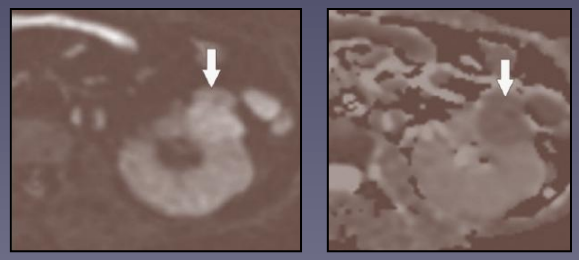

RM MASSAS RENAIS

- Resultados
  - **ADC médio CCRs << ADC médio lesões benignas**

$148.42 \times 10^{-3} \pm 25.50 \times 10^{-3}$ mm^2/s [(108.38 – 185.80) x 10^{-3}]

v.s.

$261.96 \times 10^{-3} \pm 60.90 \times 10^{-3}$ mm^2/s [(114.14 – 318.01) x 10^{-3}]

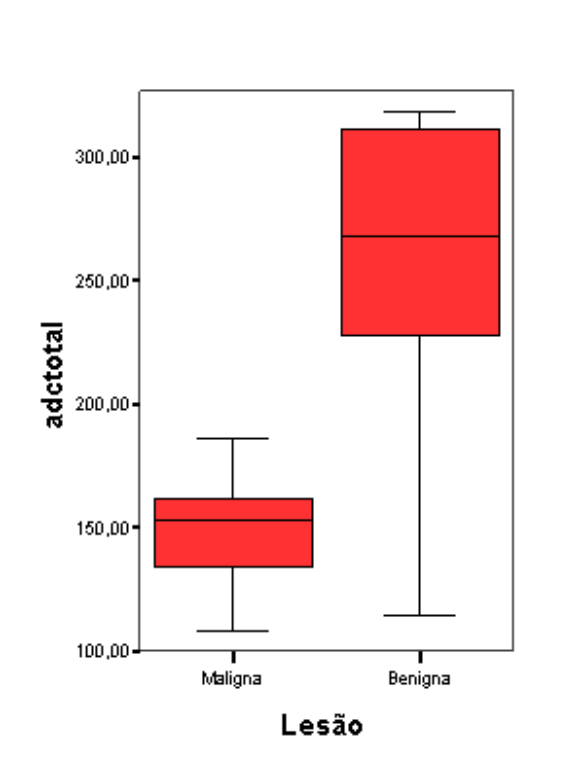

RM MASSAS RENAIS

Resultados

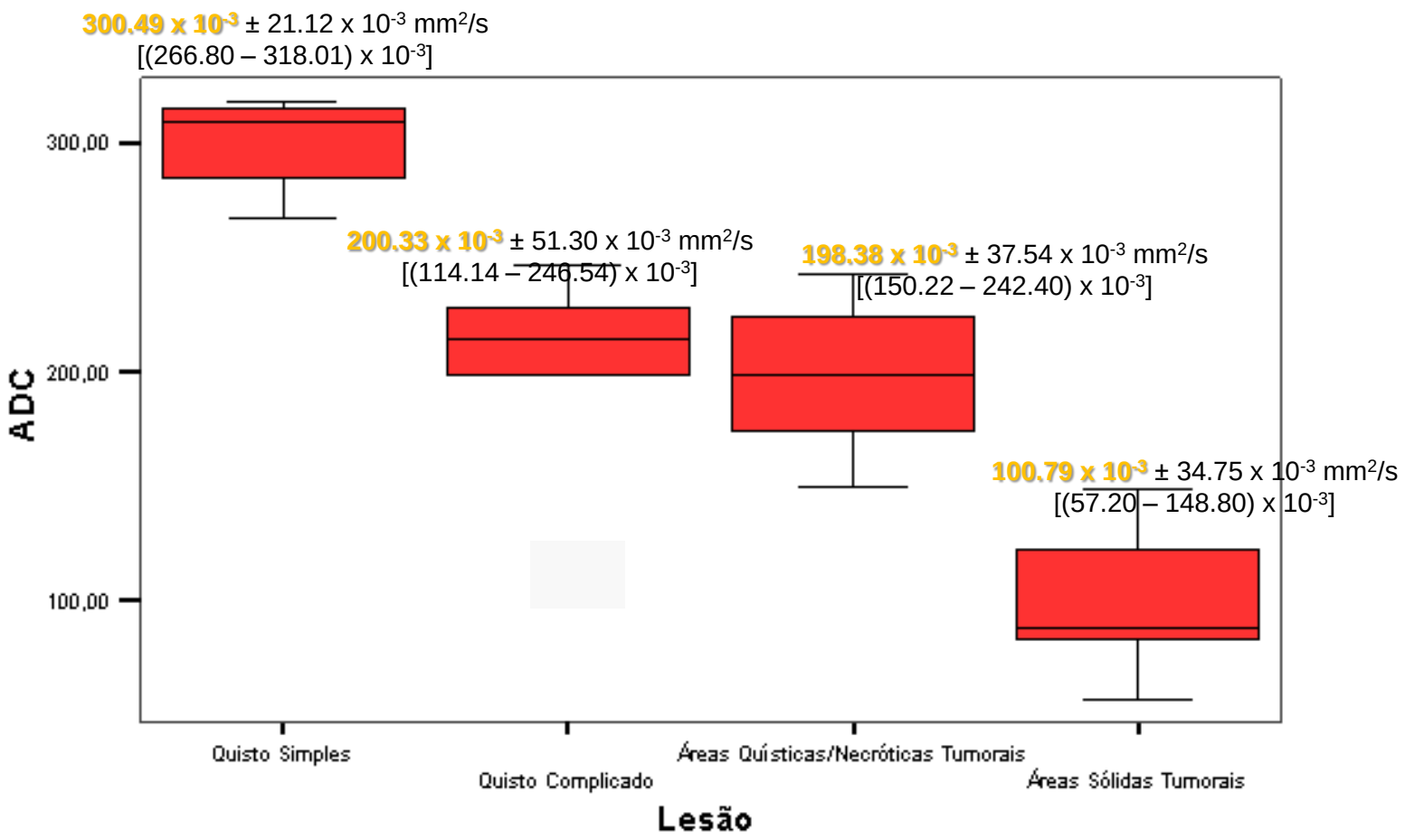

RM MASSAS RENAIS

- Resultados
  - **Gradação de valores ADC**

	Média ADC (x 10^{-3} mm^2/s)
Quisto Simples	300,49 ± 21.12
Quisto Complicado	200,33 ± 51.30
Áreas Quísticas/Necróticas Tumorais	198,38 ± 37.54
Áreas Sólidas Tumorais	100,79 ± 34.75

ADC
Áreas sólidas Tumor

ADC
Áreas quísticas / necróticas Tumor

ADC
Quistos benignos

RM MASSAS RENAIS

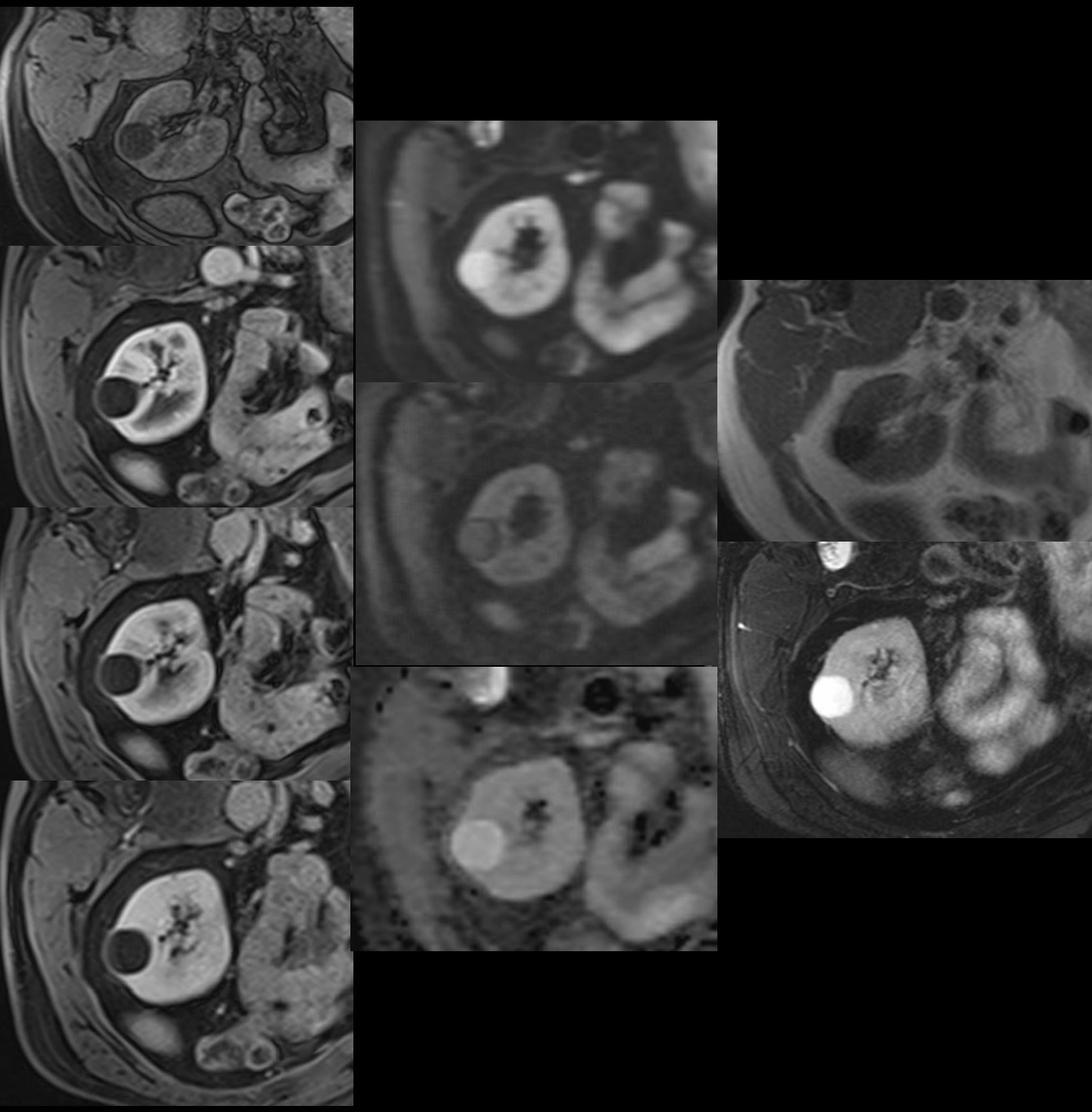

RM MASSAS RENAIS

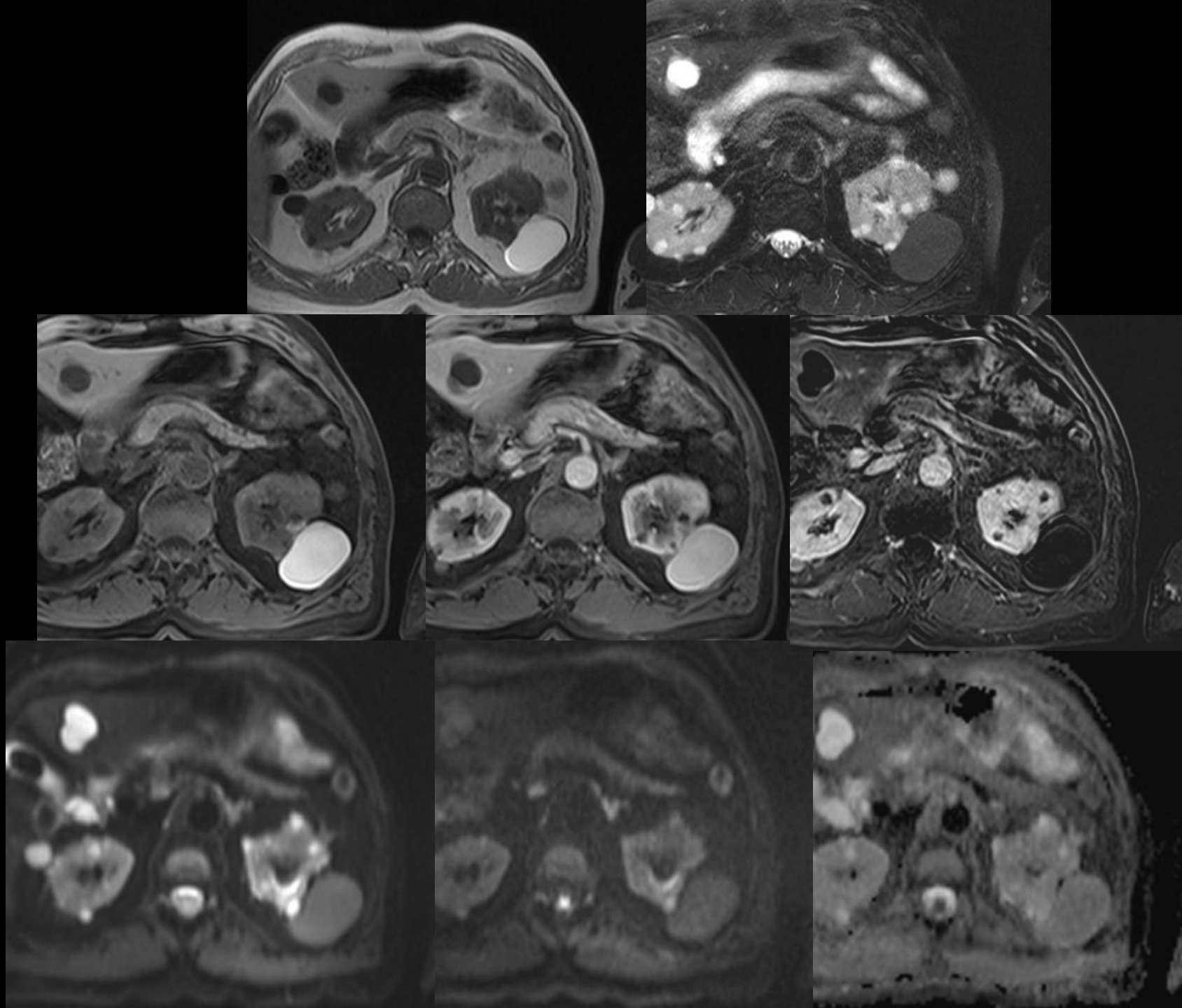

RM MASSAS RENAIS

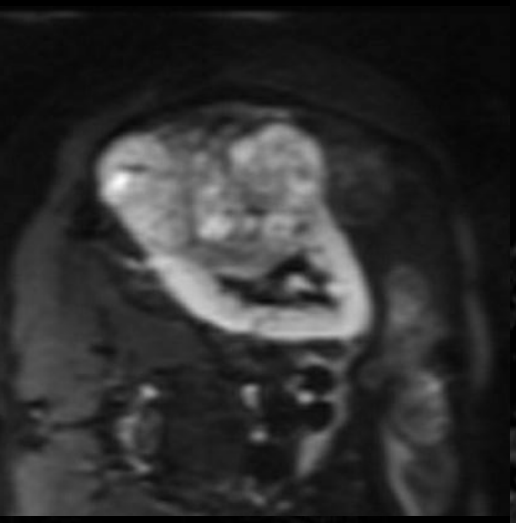

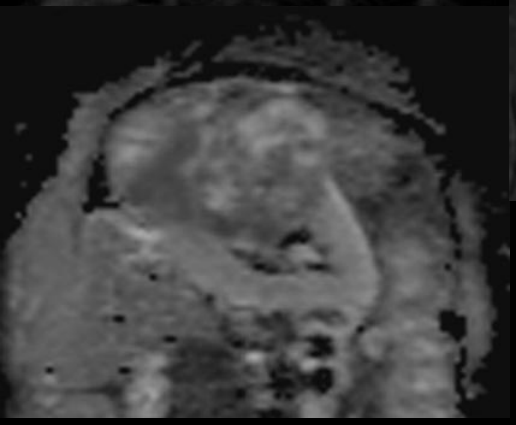

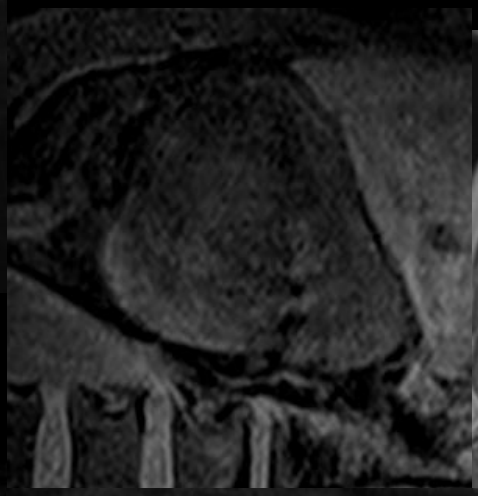

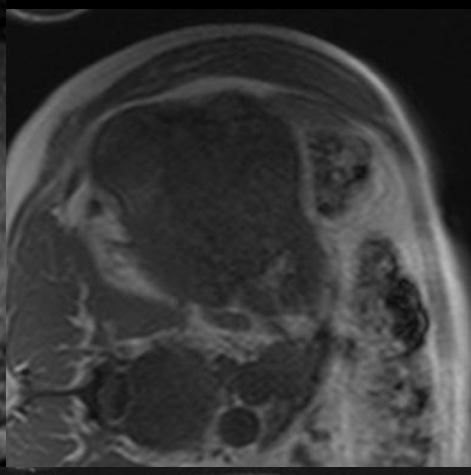

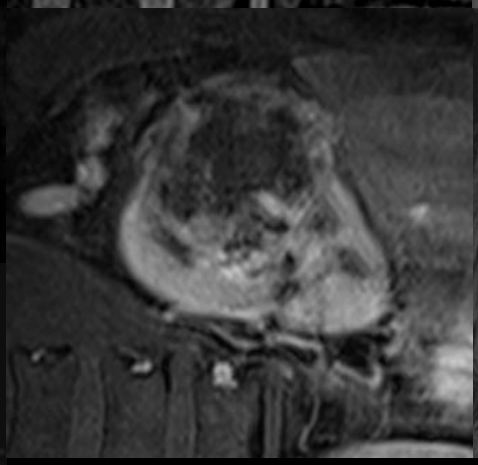

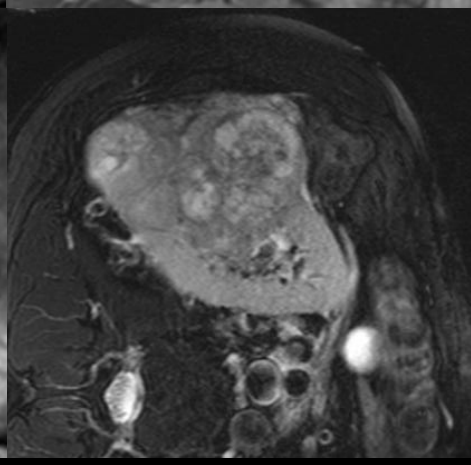

RM MASSAS RENAIS

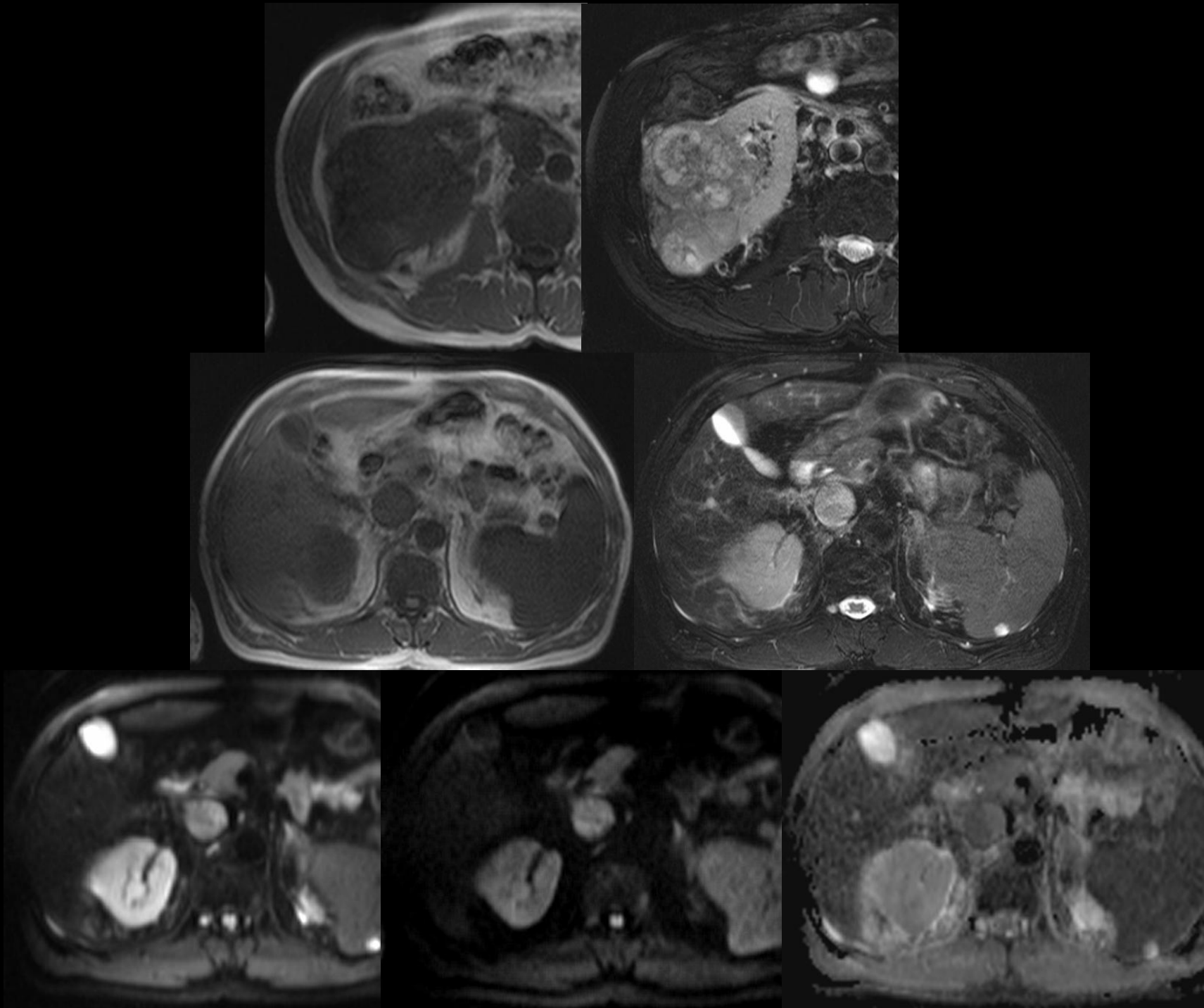

RM MASSAS RENAIS

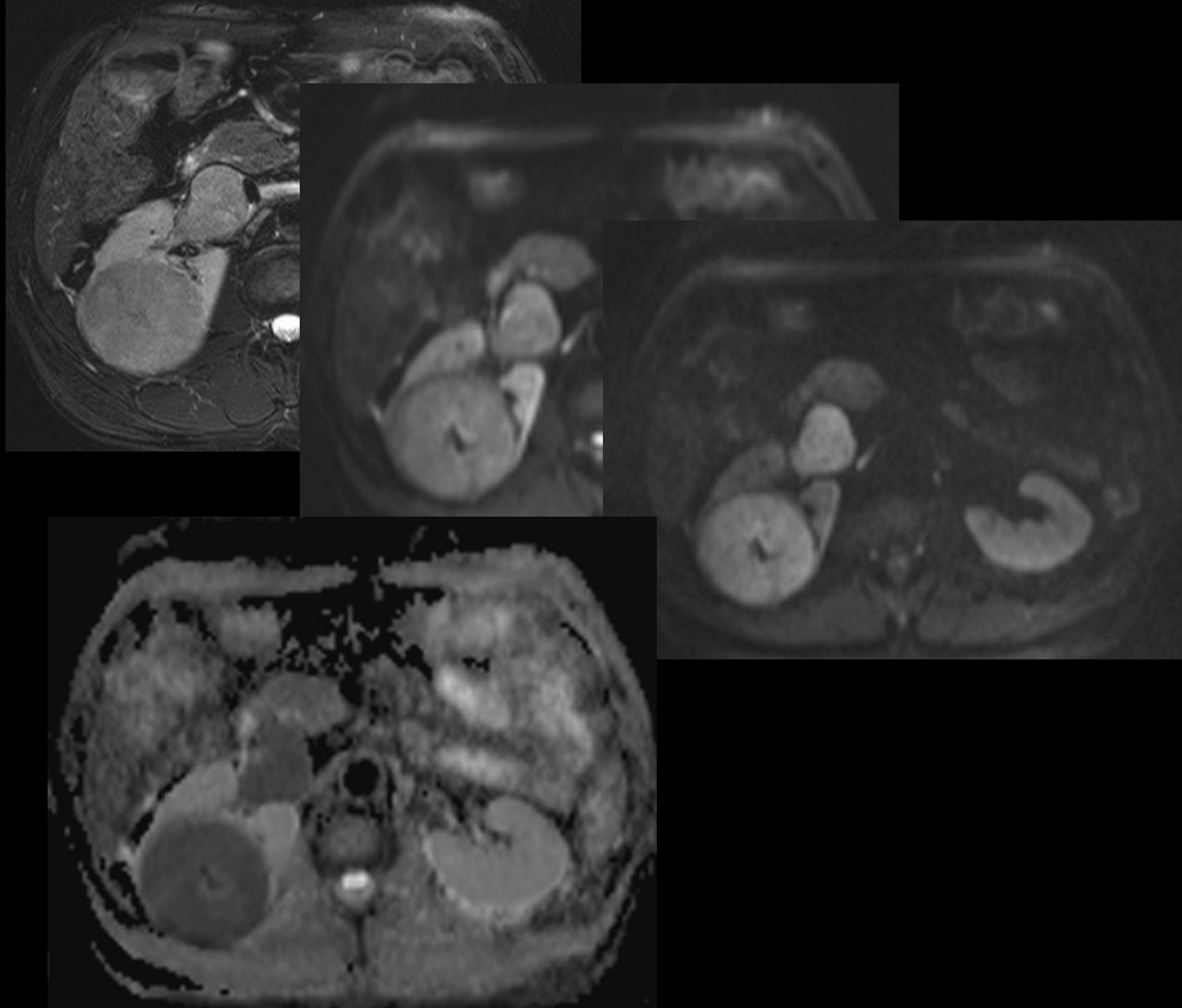

RM MASSAS RENAIS

CONCLUSÕES

- A informação fornecida pelo estudo ponderado em difusão das massas renais melhora a acuidade diagnóstica e a caracterização lesional
- Vantagem, sobretudo nos doentes com insuficiência renal crónica (fibrose nefrogénica sistémica)
- Estudos prospectivos!